

The histomorphological effect of *Viola odorata* flower extract on skin wound healing process in Wistar rats

Sedghi E¹, Moghtadaei-Khorasgani E^{2*}, Norbakhsh M³

1- Graduate of Veterinary Medicine, Shahrekord Branch, Islamic Azad University, Shahrekord, I.R. Iran.

2- Department of Pathobiology, Shahrekord Branch, Islamic Azad University, Shahrekord, I.R. Iran.

3- Department of Clinical Science, Shahrekord Branch, Islamic Azad University, Shahrekord, I.R. Iran.

Received: 2019/12/23 | Accepted: 2020/09/9

Abstract:

Background: Wound healing is an important concern that humankind is facing and attempting to find compounds that have the least side effects on wound healing is important. Since violet flower extract has anti-inflammatory and disinfection effects, in this study the impact of this plant on wound healing was examined.

Materials and Methods: 32 rats were provided from the laboratory animal breeding center in Shahrekord, and after anesthetizing them, a full-thickness skin wound was created by a 2 by 2 Cm stencil in the posterior cervical region. The control group received no treatment, one group received Eucerin, another group received Silver Sulfadiazine 1% and the experimental group received ointment of violet flower extract 20% twice a day. Throughout the study, the length and width of the wounds were measured in each group every three days. On the 3rd, 7th, 14th and 21st days after creating the wound, the rats were anesthetized and the healed tissues were examined for histopathologic studies.

Results: The results showed a significant reduction in wound area in treated animals, especially violets, compared with the control group ($P < 0.05$). Histopathologically, the thickness of the epithelium and the amount of collagen showed a significant increase in the experimental group of violets.

Conclusion: This can probably be attributed to the anti-inflammatory effects of the effective components of violet flower. also it's likely that these components stimulate collagen production and quicker contraction of wounds. Therefore, the compounds of this plant can be used to treat wounds.

Keywords: Skin wound, Healing, Violet flower extract, Rat

*Corresponding Author

Email: moghtadaiee@gmail.com

Tel: 0098 913 287 7911

Fax: 0098 383 336 1045

Conflict of Interests: No

Feyz, Journal of Kashan University of Medical Sciences, October, 2020; Vol. 24, No 4, Pages 366-373

Please cite this article as: Sedghi E, Moghtadaei-Khorasgani E, Norbakhsh M. The histomorphological effect of *Viola odorata* leave extract cream on skin wound healing process in Wistar rats. *Feyz* 2020; 24(4): 366-73.

بررسی هیستومورفولوژیک تأثیر عصاره هیدروالکلی گل بنفشه (*Viola odorata*) بر ترمیم زخم پوستی در موش‌های صحرایی نژاد ویستار

احسان صدقی^۱، الهام مقتدایی خوراسگانی^{۲*}، مصطفی نوربخش^۳

خلاصه:

سابقه و هدف: درمان زخم‌ها یکی از مسائلی است که بشر سال‌ها با آن روبه‌رو بوده است و تلاش‌ها برای یافتن ترکیباتی که ضمن بهبود زخم‌ها، دارای عوارض جانبی نباشند، اهمیت دارد. از آن‌جا که عصاره گل بنفشه دارای اثرات ضدالتهابی و ضدعفونی‌کنندگی است، در مطالعه حاضر، اثر این گیاه بر ترمیم زخم پوستی مورد بررسی قرار می‌گیرد.

مواد و روش‌ها: بدین منظور تعداد ۳۲ سر موش صحرایی نژاد ویستار، بعد از ایجاد زخم پوستی تمام ضخامت به وسیله شابلون ۲ در ۲ سانتی‌متر در ناحیه خلفی گردن در ۴ گروه برابر، شامل: گروه کنترل (بدون انجام درمان)، گروه دریافت‌کننده اوسرین، گروه دریافت‌کننده سولفادیازین نقره ۱ درصد و گروه تجربی (درمان زخم توسط پماد عصاره گل بنفشه ۲۰ درصد، دوبار در روز) قرار گرفتند. در طی مطالعه، هر ۳ روز یک‌بار، طول و عرض زخم‌ها اندازه‌گیری شد. همچنین در روزهای ۳، ۷، ۱۴ و ۲۱ پس از ایجاد زخم، موش‌ها آسان‌کشی شدند و بافت‌های ترمیم‌یافته، جهت مطالعات هیستوپاتولوژیک مورد بررسی قرار گرفتند.

نتایج: نتایج نشان‌دهنده کاهش معنی‌دار مساحت زخم در حیوانات تحت درمان به‌خصوص گل بنفشه در مقایسه با گروه کنترل بود ($P < 0.05$). همچنین از نظر هیستوپاتولوژیک، ضخامت بافت پوششی و میزان کلاژن افزایش چشمگیری در گروه تجربی گل بنفشه نشان داد.

نتیجه‌گیری: مطالعه حاضر نشان داد که احتمالاً اجزای مؤثر عصاره گل بنفشه دارای خواص ضدالتهابی هستند و باعث تحریک ساخت کلاژن و انقباض سریع‌تر زخم می‌شوند، بنابراین ترکیبات گیاه مذکور می‌تواند برای درمان زخم‌ها مورد استفاده قرار گیرند.

واژگان کلیدی: زخم پوستی، التیام، عصاره گل بنفشه، موش صحرایی

دو ماه‌نامه علمی - پژوهشی فیض، دوره بیست و چهارم، شماره ۴، مهر و آبان ۱۳۹۹، صفحات ۳۶۶-۳۷۳

مقدمه

درمان ضدباکتریایی زخم‌ها از عفونت جلوگیری می‌کند. سلول‌های مستقر در لایه زیرین جلد، بعد از آسیب پوست شروع به ساخت کلاژن کرده، سلول‌های اپیتلیال را ترمیم می‌کنند. بر این اساس، یافتن عوامل درمانی برای ترمیم سریع‌تر لایه درم و اپیدرم، در برابر آسیب‌های پوستی اهمیت ویژه دارد [۵]. گل بنفشه (*Viola odorata*)، متعلق به خانواده بنفشگان، از گل‌های زینتی ایران به‌شمار می‌رود [۶]. برخی از مطالعات گذشته، اثرات ضدالتهابی، تب‌بری و ضد میکروبی گل بنفشه را نشان داده‌اند [۷]. در طب سنتی، گل بنفشه برای درمان اضطراب، کاهش فشارخون، برونشیت، کاهش اختلال عملکرد کلیه‌ها و کبد و همچنین کاهش درد بیماران سرطانی استفاده می‌گردد. گل‌ها و برگ‌های بنفشه معطر، حاوی سالیسیلیک اسید، متیل استر و بتانیتروپروپیونیک اسید هستند. دیگر مواد مؤثر آن فلاونوئیدها، ساپونین‌ها، موسیلاژ، ویتامین C و آلکالوئید ویولین می‌باشند. مهم‌ترین مواد مؤثر گیاه بنفشه معطر، گروه مواد پتیدی گیاهی، از جمله سیکلووولاسین و سیکلوتایدها هستند [۷]. سیکلووولاسین (O_2 Cyc O_2)، یک سایکلوتاید از گیاه گل بنفشه است که موجب رگ‌زایی و از بین رفتن سلول‌های سرطانی می‌شود [۸]. تاکنون پژوهش‌های گوناگونی جهت ترمیم زخم انجام گرفته و در نتیجه مواد مختلفی در مورد ترمیم زخم معرفی شده‌اند. در حال

پوست، سد دفاعی کاملاً مؤثری در برابر میکروارگانیسم‌ها و مواد مضر است؛ هنگام بروز زخم، این لایه ممکن است عفونی شود و به باکتری‌ها که بعضی از آن‌ها در سطح پوست زندگی می‌کنند، اجازه دهد که وارد جریان خون شوند [۱]. التیام یا ترمیم زخم، یک فرآیند بهبودی است که به دنبال ایجاد ضایعه در پوست و سایر نسوج ایجاد می‌شود [۲]. یکی از اهداف علم پزشکی، ترمیم زخم در زمان کوتاه‌تر و با عوارض جانبی کمتر است [۳]. افزایش سرعت بهبود زخم، اهمیت زیادی چه از نظر اقتصادی و چه از نظر بهداشتی دارد. هرچه بتوان سرعت بهبود زخم را افزایش داد، درصد عفونت زخم کاهش خواهد یافت و به این شیوه، در کل فرآیند بهبود زخم تسریع ایجاد خواهد شد [۴].

۱. دانش‌آموخته دکترای دامپزشکی، واحد شهرکرد، دانشگاه آزاد اسلامی، شهرکرد، ایران
۲. بخش پاتوبیولوژی، واحد شهرکرد، دانشگاه آزاد اسلامی، شهرکرد، ایران
۳. بخش علوم درمانگاهی، واحد شهرکرد، دانشگاه آزاد اسلامی، شهرکرد، ایران

* نشانی نویسنده مسئول:

چهارم‌حال بختیاری، شهرکرد، واحد شهرکرد، دانشگاه آزاد اسلامی

تلفن: ۰۹۱۳۲۸۷۷۹۱۱

دورنویس: ۰۳۸۳۳۳۶۱۰۴۵

پست الکترونیکی: moghtadaiee@gmail.com

تاریخ دریافت: ۱۳۹۸/۱۰/۲ تاریخ پذیرش نهایی: ۱۳۹۹/۶/۱۹

شهرکرد تهیه شدند. موش‌ها در شرایط استاندارد دمایی ۲۰ تا ۳۲ درجه سانتی‌گراد و وضعیت نور به صورت ۱۲ ساعت روشنایی و ۱۲ ساعت تاریکی در شبانه‌روز در قفس‌های تمیز مرکز تحقیقات حیوانات خانگی واحد شهرکرد به مدت ۲۱ روز نگهداری شدند. آب و غذا نیز به‌طور آزاد در اختیار آن‌ها قرار گرفت.

گروه بندی

موش‌های صحرایی در این پژوهش به ۴ گروه ۸ تایی تقسیم شدند: برای گروه اول به‌عنوان شاهد هیچ‌گونه درمانی صورت نگرفت؛ برای گروه دوم به‌عنوان کنترل منفی از اوسرین استفاده گردید؛ گروه سوم به‌عنوان کنترل مثبت با سیلورسولفادیازین و گروه چهارم به‌عنوان گروه تیمار با عصاره گل بنفشه تحت درمان قرار گرفتند. برای ایجاد زخم در پوست تمام موش‌های صحرایی اقدام به بیهوشی آن‌ها با استفاده از کتامین با دوز ۵۰ میلی‌گرم بر کیلوگرم و زایلازین با دوز ۱۰ میلی‌گرم بر کیلوگرم (شرکت Rotex Medical ساخت کشور آلمان) به‌صورت تزریق درون‌صفاقی شد. در ادامه پس از بیهوشی کامل، موش‌های صحرایی روی میز جراحی قرار گرفتند و ناحیه کمری آن‌ها با تیغ تراشیده شد. بعد از آماده‌سازی موضع جراحی، زخم پوستی تمام ضخامت به‌وسیله شابلون ۲ در ۲ سانتی‌متر در ناحیه خلفی گردن با کمک اسکالپل استریل جراحی ایجاد شد. روز جراحی، روز صفر در نظر گرفته شد. تهیه عصاره

گیاه بنفشه سهرنگ از گلخانه تهیه گردید و بعد از تأیید متخصص مربوطه با کد ۰۴۸۰۰۱۰۰۱ در هرباریوم دانشگاه آزاد اسلامی واحد شهرکرد نگهداری شد. روش عصاره‌گیری به این‌صورت بود که ۵۰۰ گرم از پودر گیاه خشک‌شده (گل، برگ و ساقه) به مدت ۴۸ ساعت درون حلال مرکب کلروفوم متانول خیسانده شد، سپس مخلوط به‌دست‌آمده، صاف و با دستگاه روتاری تحت خلأ حلال تبخیر گردید و مخلوط باقی‌مانده، جهت چربی‌زدایی در کمترین میزان متانول حل و دوباره بدون استفاده از خلأ صاف شد. حلال مجدداً تحت خلأ تبخیر شد و باقی‌مانده در میزان کمی از دی کلرومتان یا کلروفوم حل و به‌وسیله سولفات سدیم آب‌زدایی گردید. حلال مجدداً تحت خلأ تبخیر قرار گرفت و عصاره خالص تهیه شد. عصاره گیاه بعد از توزین به شکل پماد ۲۰ درصد با پایه اوسرین تهیه شد.

در طی ۲۱ روز مطالعه، هر ۳ روز یک‌بار پس از ایجاد زخم و شروع درمان، مساحت زخم‌های ایجادشده با کاغذ شفاف اندازه‌گیری شدند. خطای اندازه‌گیری با سه‌بار اندازه‌گیری و به‌دست آوردن میانگین، به حداقل رسید.

حاضر سرم نمکی، بهترین ماده مؤثر در شست‌وشو و پانسمان زخم‌هاست که در کلیه کتاب‌های مرجع جراحی نیز به آن توصیه شده است. در مورد تأثیر فنی‌توتین در ترمیم زخم، یک دوره مطالعات بالینی صورت گرفته که نتایج بر تأثیر مثبت آن در ترمیم کلیه زخم‌های جنگی و غیرجنگی دلالت دارد [۹]. در مورد تأثیر عسل و همچنین شکر [۱۰] در ترمیم زخم‌ها نیز مطالعاتی انجام گرفته که نتایج جالب توجه و البته قابل بحثی دارند. طی سالیان متمادی، داروهای گیاهی در برخی موارد تنها راه درمان محسوب می‌شدند و به همین منوال مواد اولیه موجود در آن‌ها در صنعت داروسازی استفاده می‌شد. با مطالعه در متون، اسناد و منابع طب سنتی ایران و اسلام به مواردی بر می‌خوریم که از گیاهان و مواد طبیعی دیگر به‌عنوان مواد مؤثر در ترمیم زخم‌ها نام برده شده است. گل بنفشه دارای ویژگی‌هایی چون: ضدالتهاب، خلط‌آور، محرک، ادرارآور، ضدتومور، ضدروماتیسم، ملین، ضد میکروب، معرق، مسهل، تثبیت‌کننده دیواره مویرگ‌ها و تصفیه‌کننده خون است [۱۱]. خواص دارویی این گیاه، مربوط به پروتئین‌های چندحلقه‌ای می‌باشد که دارای حدود ۳۰ اسید آمینه هستند. ترکیبات سیتوتوکسیک نظیر varv A و varv F در این گیاه شناسایی شده‌اند که خواص ضدسرطانی دارند [۱۲]؛ همچنین شناسایی فلاونوئیدها، گلوکوزیدها، آلکالوئیدها، استروئیدها، ساپونین و تانن در این گیاه، نشانه اثرات خوب این آن در طب گیاهی می‌باشد و به‌عنوان پایه‌ای برای توسعه داروهای جدید در درمان بیماری‌های عفونی به شمار می‌رود [۱۳]. این گیاه ارزنده، دارای ۶۵ درصد اسید سالیسیلیک و مشتقات آن مثل اسید متیل و ویولوتوزید، ویولوتوزین، گلوکوزید و آرابینوزید استر متیل است. اسیدهای کربوکسیلیک فنلی مثل ترانس کافئیک اسید، ترانس و سیس پاراکوماریک اسید و سایر اسیدهای آلی گیاهی نیز در این گیاه وجود دارند. حدود ۱۰ درصد موسیلاژ شامل گلوکز، گالاکتوز، آرابینوز و رامنوز در این گیاه گزارش شده است. بنفشه حاوی فلاونوئیدهایی مانند هایپروزید هم هست [۱۴، ۱۵]؛ بنابراین، با توجه به اثرات آنتی‌اکسیدانی و ضد میکروب این گیاه، مطالعه حاضر با هدف بررسی تأثیر عصاره گل بنفشه بر روند بهبودی زخم جلدی در موش صحرایی انجام شد.

مواد و روش‌ها

کد اخلاق این تحقیق به شماره (iau-) 13310501962017 می‌باشد. برای انجام این مطالعه تجربی، تعداد ۳۲ سر موش صحرایی نر بالغ نژاد ویستار با وزن حدود 25 ± 22 گرم که هنگام جراحی حدود ۴ ماه سن داشتند، در سال ۱۳۹۸ از مرکز پرورش حیوانات آزمایشگاهی دانشگاه علوم پزشکی

بررسی هیستومورفولوژیک تأثیر عصاره هیدروالکلی گل بنفشه، ...

تا روز ۲۱ رو به کاهش بوده است. کاهش معنی‌دار مساحت در گروه عصاره گل بنفشه و سولفادیازین نقره نسبت به گروه کنترل در حد $P < 0.05$ مشاهده می‌شود (جدول شماره ۱). کاهش مساحت زخم و بهبودی آن در گروه‌های تجربی، به‌ویژه گل بنفشه نسبت به گروه کنترل در طی روزهای تحت بررسی کاهش بیشتری را نشان می‌دهد (نمودار شماره ۱).

جدول شماره ۱- مقایسه میانگین و انحراف معیار مساحت زخم‌ها در

روزهای ۳، ۶، ۹، ۱۲، ۱۵، ۱۸، ۲۱	تیمار	کنترل	بنفشه	سولفادیازین نقره
روز ۳	$367/85 \pm 5/60$	$361/93 \pm 17/31$	$370/27 \pm 4/49$	
روز ۶	$356/51 \pm 5/69$	$322/50 \pm 13/31$	$327/94 \pm 7/79$	
روز ۹	$312/65 \pm 2/64$	$129/27 \pm 29/33$	$177/0 \pm 8/27$	
روز ۱۲	$267/85 \pm 5/55$	$34/57 \pm 0/17$	$76/27 \pm 8/14$	
روز ۱۵	$212/94 \pm 2/05$	$7/04 \pm 1/28$	$24/28 \pm 6/51$	
روز ۱۸	$169/60 \pm 2/50$	$1/64 \pm 0/39$	$3/86 \pm 0/70$	
روز ۲۱	$115/28 \pm 4/21$	$0/00 \pm 0/00$	$0/46 \pm 0/63$	

*: تیمارها در هر ردیف با حروف لاتین متفاوت اختلاف آماری

$P < 0.05$ معنی‌دار دارند.

روند بهبود زخم در تیمار، به‌وسیله عصاره گل بنفشه و پماد سولفادیازین نقره مشابهت داشت و به‌خصوص در روزهای ۱۸ تا ۲۱ و ۳ تا ۶ تقریباً اثر یکسانی مشاهده می‌شود.

برداشت بافت، تحت بیهوشی با کتامین و زایلازین انجام گرفت و موش‌های مذکور حذف شدند و بعد از ثبوت در فرمالین ۱۰ درصد و رنگ‌آمیزی هماتوکسیلین - اتوزین مطالعه گردیدند.

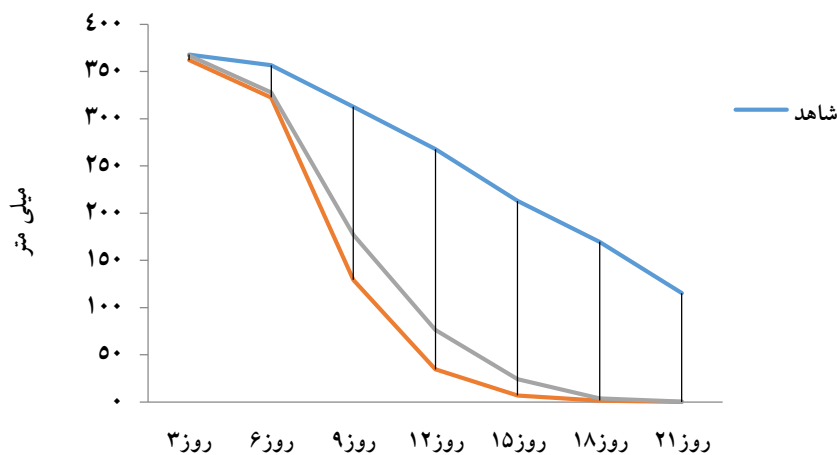
پیشرفت ترمیم براساس رتبه‌بندی گزارش شد و با توجه به فاکتورهایی از قبیل ادم، واکنش آماسی، پرخونی و خونریزی، فیبروپلازی، بازسازی بافت پوششی، انقباض زخم، تشکیل کلاژن و بلوغ نسج گرانوله بررسی شدند. معیارهای مذکور امتیازدهی ۰ تا ۳ بودند که علامت منفی: عدم حضور؛ یک: مثبت کم؛ دو: مثبت متوسط و سه: نشانه مثبت زیاد است. در طی آزمایش، سعی شد موازین اخلاقی پژوهش، طبق تعهد داده‌شده رعایت شود.

تحلیل آماری داده‌ها

اطلاعات به‌دست آمده از اندازه‌گیری سطح زخم‌ها با استفاده از آزمون تحلیل واریانس یک‌طرفه (ANOVA) مورد واکاوی آماری قرار گرفتند. تفاوت در سطح $P < 0.05$ معنی‌دار در نظر گرفته شد. یافته‌ها به‌صورت میانگین \pm انحراف معیار نشان داده شدند.

نتایج مورفولوژیک

نتایج حاصل از این پژوهش نشان داد که مساحت زخم‌ها



نمودار شماره ۲- تغییرات مساحت زخم در گروه‌های مختلف در روزهای مختلف

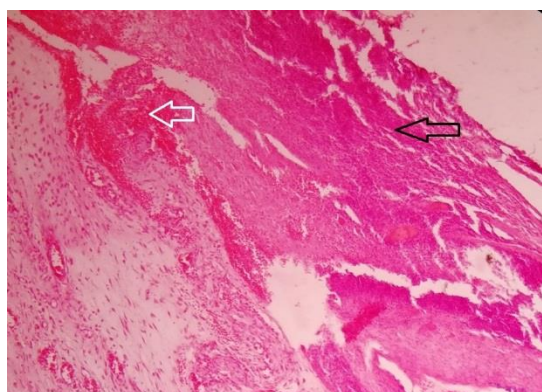
جدول شماره ۱- بررسی نتایج هیستوپاتولوژی زخم‌ها در گروه‌های مختلف در روزهای مطالعه ۲۱،۱۴،۷،۳

نام گروه	روز	میزان رشته‌های کلاژن	خونریزی	نظم و جهت‌یابی رشته‌ها	بازسازی اپیتلیوم	حضور سلول‌های التهابی	عفونت ثانویه	لخته سطحی	عروق تازه تشکیل	ادم
شاهد	۳	+	++	-	-	++	-	+	+	-
	۷	+	++	-	-	+	-	-	+	++
	۱۴	+	++	-	-	+	-	-	+	++
	۲۱	+	+	+	+	+	-	-	+	+
تیمار با اوسرین	۳	+	+	+	+	-	+	-	++	+++
	۷	+	+	+	+	-	+	-	+	++
	۱۴	+	+	+	+	+	-	-	-	+
	۲۱	+	+	+	+	+	-	-	-	+
تیمار با عصاره گل بنفشه	۳	+	++	+	-	-	-	-	+	+
	۷	+	-	+	-	-	-	-	++	++
	۱۴	++	-	+	-	-	-	-	-	-
	۲۱	++	-	++	++	++	-	-	-	-
تیمار با سولفادیاژین نقره	۳	+	+	-	+	+	-	-	+	++
	۷	+	-	-	-	-	-	-	++	++
	۱۴	+	-	+	-	-	-	-	+	+
	۲۱	+	+	+	-	+	-	-	-	+

نتایج هیستوپاتولوژیک

سه روز پس از ایجاد برش در گروه شاهد، ادم و خونریزی در زخم قابل مشاهده بود. بافت گرانوله؛ پرسلول، کم‌رشته و دارای ادم و سلول‌های آماسی مشهود بود. در گروه تیمار با عصاره گل بنفشه، زخم توسط بافت گرانوله دارای ادم و رشته‌های ظریف کلاژن پر شده بود. خونریزی نیز در بافت به چشم می‌خورد. همچنین در روز ۲۱ زخم توسط بافت گرانوله پررشته، کم‌سلول و کم‌عروق دارای ادم و خونریزی پر شده و بافت پوششی نیز بسیار ظریف تشکیل شده بود. در گروه تیمار با گل بنفشه، فضای زخم توسط بافت گرانوله به بلوغ رسیده، پر شده و حاوی رشته‌های کلاژن نسبتاً متراکم و بالغ بود و بافت پوششی نسبتاً ضخیم سنگفرشی در سطح زخم تشکیل شده بود؛ بنابراین نتایج نشان داد که در کاربرد عصاره گل بنفشه، علاوه بر این که هیچ‌گونه روند خونریزی و واکنش التهابی، از جمله حضور نوتروفیل وجود ندارد، فضای زخم هم توسط بافت گرانوله که به بلوغ رسیده، پر شده، حاوی رشته‌های کلاژن نسبتاً متراکم و

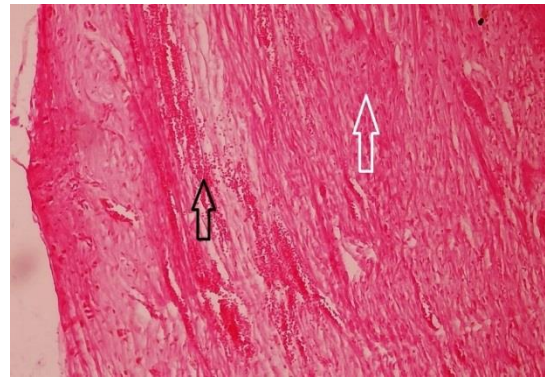
بالغ می‌باشد، بافت پوششی نسبتاً ضخیم سنگفرشی در سطح زخم تشکیل شده بود (شکل‌های ۳، ۴، ۵، ۶) (جدول شماره ۱).



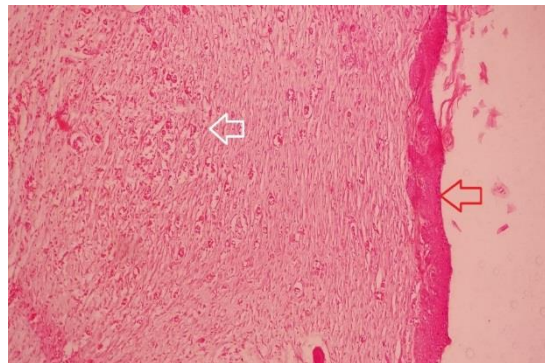
شکل شماره ۱- نمای ریزینی از محل زخم، ۳ روز پس از ایجاد برش در گروه شاهد. ادم و خونریزی (پیکان مشکی) در زخم قابل مشاهده است. بافت گرانوله پرسلول و کم‌رشته و دارای ادم مشهود هست. سلول‌های آماسی (نوتروفیل‌ها) در زیر لخته مشاهده می‌شود (پیکان سفید) (هماتوکسیلین - اتوزین، بزرگ‌نمایی ۱۰۰).

بحث

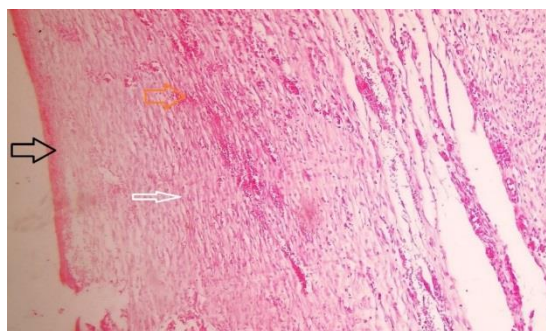
زخم، نوعی آسیب به گوشت یا پوست است که بر اثر ضربه، بریدگی، اصطکاک یا خراش به وجود می‌آید. زخم‌هایی را که تنها بر سطح پوست اثر می‌گذارند، زخم‌های سطحی می‌نامند. زخم با ضخامت نسبی هنگامی اتفاق می‌افتد که لایه‌های زیرین پوست آسیب می‌بینند [۱۶، ۱۳]. در پارگی و زخم با ضخامت کامل، به همه لایه‌های پوست آسیب می‌رسد و بافت‌های عمیق‌تر مانند عضلات یا استخوان نیز آسیب می‌بینند. درمان مورد نیاز به عمق و وسعت زخم بستگی دارد. زخم‌های سطحی را می‌توان به وسیله مسکن درمان کرد، در حالی که زخم‌های وسیع‌تر نیازمند درمان مداوم در مراکز درمانی ویژه هستند [۱۷]. در مطالعه حاضر، تأثیر مقایسه‌ای مورفومتریک هیستوپاتولوژیک اثرات پماد عصاره گل بنفشه بر روند التیام زخم، در موش‌های صحرایی بررسی شد. نتایج مطالعات علمی نشان داده که گیاه گل بنفشه دارای اثرات ضدالتهابی، تب‌بری و ضد میکروبی است [۱۸]. مطالعات زیادی در خصوص اثر گیاهان، بر روی ترمیم زخم صورت گرفته است. از جمله اسدی و همکاران در پژوهشی به بررسی روند التیام زخم‌های جراحی و سوختگی در موش‌های صحرایی پرداختند. در این پژوهش، پژوهشگران تأثیر عصاره الکی چای سبز (*Camellia sinensis*) را بر روی ترمیم زخم‌های جراحی و سوختگی در ۳۴ سر موش صحرایی نژاد ویستار جنس مذکر، مورد مطالعه قرار دادند. نتایج به دست آمده از این پژوهش، حاکی از کاهش طول زخم جراحی در دو هفته اول و کاهش مساحت زخم سوختگی در هفته سوم، در گروه تحت درمان با چای سبز به طور معنی‌داری بوده است که با مطالعه حاضر مطابقت دارد [۱۹]. نوربخش و همکاران در سال ۱۳۹۷ به بررسی تأثیر روغن سیاه‌دانه بر روند ترمیم زخم پوستی در موش صحرایی پرداختند. نتایج نشان داد که طبق بررسی‌های هیستوپاتولوژیک و تجزیه و تحلیل تغییرات فاکتورهای مربوط به بهبود زخم، روغن سیاه‌دانه، تفاوت معنی‌داری در فاکتورهای مربوط به بهبود زخم نسبت به گروه شاهد ایجاد کرد [۲۰]. در سال ۱۳۹۷ داوری و همکاران نیز به اثر گیاهان گل اشرفی، صبر زرد و کرچک بر روند التیام زخم‌های پوستی در موش صحرایی نر بالغ پرداختند. نتایج نشان داد که گیاه دارویی کرچک در مقایسه با گل اشرفی و صبر زرد اثر بهبودی بیشتری در ترمیم زخم پوستی در موش صحرایی دارد [۲۱]. همچنین طی مطالعه‌ای در سال ۱۳۹۳ مشخص شد که عصاره‌های مختلف گل بنفشه اثر آنتی‌باکتریال بر باکتری‌های ایجادکننده سینوزیت دارند [۲۲]. در مطالعه اخیر نیز مشخص شد که از حضور سلول‌های التهابی در زخم‌های درمان‌شده با عصاره گل بنفشه کاسته شده است؛ همچنین در ترمیم زخم، هم‌زمان با کاهش میزان عفونت،



شکل شماره ۲- نمای ریزبینی از محل زخم، ۳ روز پس از ایجاد برش در گروه تیمار با عصاره گل بنفشه. زخم توسط بافت گرانوله دارای ادم و رشته‌های ظریف کلاژن پر شده است (پیکان سفید). خونریزی در بافت مشهود است (پیکان مشکی) (هماتوکسیلین - اتوزین، بزرگنمایی ۴۰).



شکل شماره ۳- نمای ریزبینی از محل زخم، ۲۱ روز پس از ایجاد برش در گروه تیمار با عصاره گل بنفشه. فضای زخم توسط بافت گرانوله که به بلوغ رسیده، پر شده و حاوی رشته‌های کلاژن نسبتاً متراکم و بالغ است (پیکان سفید). بافت پوششی نسبتاً ضخیم سنگفرشی در سطح زخم قابل مشاهده است (پیکان قرمز) (هماتوکسیلین - اتوزین، بزرگنمایی ۴۰).



شکل شماره ۴- نمای ریزبینی از محل زخم، ۲۱ روز پس از ایجاد برش در گروه شاهد. زخم توسط بافت گرانوله پررشته (پیکان سفید)، کم سلول و کم عروق دارای ادم و خونریزی پر شده است (پیکان نارنجی) و بافت پوششی ناکامل است (پیکان مشکی) (هماتوکسیلین - اتوزین، بزرگنمایی ۱۰۰).

پوششی شد و نتایج مقایسه میانگین مساحت زخم در گروه‌های مختلف نشان داد که کاهش معنی‌دار مساحت زخم در گروه تجربی عصاره گل بنفشه نسبت به گروه شاهد در روزهای ۱۸ و ۲۱ ترمیم زخم وجود دارد ($P < 0.05$). بنابراین یافته‌های بررسی حاضر، نشان‌دهنده تأثیر بهتر و مناسب‌تر پماد عصاره گل بنفشه، در روند بهبود التیام زخم در مقایسه با پماد سولفادیازین نقره ۱ درصد می‌باشد. نتایج مطالعه حاضر نشان داد که عصاره گل بنفشه به گونه مؤثری می‌تواند برای ترمیم زخم‌ها استفاده شود. ترمیم زخم و مشابهت تقریبی روند ترمیمی حاصل‌شده با استفاده از این عصاره نسبت به سیلور سولفادیازین این موضوع را تأیید می‌کند. نتایج پژوهش حاضر، حاکی از آن است که استفاده از داروی گیاهی برای ترمیم زخم به دلیل دسترسی فراوان و عوارض کمتر در مقایسه با داروهای شیمیایی مطلوب‌تر است؛ بنابراین پیشنهاد می‌شود که از این عصاره به‌صورت پماد برای تست و کارآزمایی بالینی در مورد زخم‌های انسانی و دامی همراه با مطالعات بیشتر استفاده شود.

نتیجه‌گیری

تمام شواهد و قرائنی که به آن اشاره شد، دال بر تأثیرگذاری پماد عصاره گل بنفشه در افزایش روند بهبود زخم می‌باشد و با توجه به فراوانی رویش این گیاه در ایران می‌توان تحقیقات بیشتری برای کاربردی کردن مصارف آن انجام داد.

تشکر و قدردانی

بدین‌وسیله از کلیه عزیزانی که در انجام این پژوهش ما را یاری نمودند، به‌ویژه مسئولان محترم آزمایشگاه دانشگاه آزاد اسلامی شهرکرد تشکر و قدردانی می‌شود.

References:

- [1] Clark RA. Biology of dermal wound repair. *Dermatol Clin* 1993; 11(4): 647-66.
- [2] Allah Tavakoli M, Khaksari Haddad M, Assar S. Comparison of topical application of Mummify and Phenytoin cream on skin wound healing in rat. *JBUMS* 2003; 5(2): 7-13. [in Persian]
- [3] Ramezani M, Zarrinkamar F, Bagheri M, Rajabnia R. Study of Environment Temperature Effect on the Antibacterial Activity of water extract of different organs of *Viola odorata* in the different stages of growth. *JBUMS* 2012; 14(2): 16-21. [in Persian]
- [4] Farahpour MR, Sedaghat S. Effect of *Malva sylvestris* hydroethanolic leaf extract on the healing

تعداد سلول‌های ایمنی و التهابی محل زخم، مرحله دوم روند ترمیم با نوزایش عروقی، مهاجرت فیبروبلاست‌ها و فیبروسیت‌ها به محل زخم آغاز می‌گردد. میزان رگ‌زایی و توسعه عروق خونی، درواقع یکی از مؤثرترین عوامل ترمیم زخم است و به‌خوبی هویداست که اگر عاملی بتواند از طریق مکانیسم‌های بیوشیمیایی و فارماکولوژیکی در زمان مناسب، تشکیل عروق خونی جدید را مضاعف یا تشدید کند و قادر به تغییر گردش خون بافتی باشد، روند ترمیم زخم را سرعت می‌بخشد که این عامل می‌تواند اثر مثبتی در روند مراحل ترمیم زخم داشته باشد. در ادامه‌ی یک ترمیم موفق باید از تعداد و تراکم عروق خونی تازه تشکیل‌شده کاسته شود که این امر در مرحله تجدید ساختار رخ می‌دهد و بسیاری از عروق خونی تمایزنیافته از بین می‌روند [۲۳]. از این‌رو ارزیابی میزان نوزایش عروقی در بافت جوانه‌ای می‌تواند بیانگر افزایش میزان سرعت ترمیم زخم باشد. در مطالعه حاضر، تشکیل عروق خونی در گروه درمانی با عصاره و سولفادیازین نقره افزایش قابل توجهی را در روزهای هفتم نشان داد. از سویی فیبروبلاست‌ها مسؤول ترشح کلاژن، الاستین و پروتئوگلیکان‌ها هستند [۲۴]. ارزیابی میزان کلاژن در بافت جوانه‌ای می‌تواند بیانگر افزایش میزان سرعت ترمیم زخم ایجادشده باشد؛ از سویی اکسیژن مولکولی سبب سمیت سلولی و تأخیر در بهبود زخم می‌گردد که حذف این اکسیژن‌های فعال با ترکیبات آنتی‌اکسیدانی از جمله فلاونوئیدها می‌تواند یک راهکار مهم در بهبود زخم‌های مزمن باشد [۲۵]. در این مطالعه، میزان رسوب کلاژن در بافت دریافت‌کننده عصاره به میزان قابل توجهی افزایش یافته بود که نشان‌دهنده وجود ترکیبات فلاونوئید در گل بنفشه است. با افزایش ترشح کلاژن و رسوب آن، التیام زخم وارد مرحله سوم (بلوغ) می‌شود که در این بررسی، کاربرد موضعی عصاره هیدروالکلی گل بنفشه موجب انقباض زخم و بازسازی بافت

- of full-thickness, excisional skin wound in the rat *JVCP* 2015; 9(33): 73-89. [in Persian]
- [5] Hoseini-Tahmasbi M, Hoseini-Tahmasbi S, Karami-dehkordi A, Delaram M, MalekAnzabi J, Fatahi F. Effect of *Arnebia euchroma* root extract on burn wound healing in Balb/c mice. *JSUMSi* 2013; 15(4): 54-61. [in Persian]
- [6] Ghorbani A, Javadi Youssofabad N, Rakhshandeh H. Effect of *Viola tricolor* on pentobarbital-induced sleep in mice. *Afr J Pharm Pharmacol* 2012; 6(323): 2503-9. [in Persian]
- [7] Rafiee-Vardanjani L, Sahinfard N, Rahimi-Madiseh M. Effect of *Portulaca oleracea* L vice versa silver sulfadiazine on burn wound healing in

- Balb/c Mice. *JSUMS* 2012; 13(6): 92-100. [in Persian]
- [8] Alahtavakoli R, Vazirinejad M. Effect of *Teucrium polium* extract on skin wound healing in rat. *HMJ* 2012; 16(1): 17-24. [in Persian]
- [9] Alipanah H, Bigdeli MR, Esmaili MA, Akbari ME. Effect of *Viola odorata* extract on cell survival of triple negative breast cancer MDA-MB-468 cells. *JMUMS* 2015; 25(132): 186-99. [in Persian]
- [10] Abbaspour H, khaksari M. Topical effectiveness of kiwifruit on burn wound healing in male rats. *NKUMS* 2013; 5(1): 91-7. [in Persian]
- [11] Alipanah H, Bigdeli MR, Esmaili MA, Mohammad Esmail Akbari M. Effect of *Viola odorata* Extract on Cell Survival of Triple Negative Breast Cancer MDA-MB-468 Cells. *JMUMS* 2015; 25(132): 186-99. [in Persian]
- [12] Rezvanipour M, Hosseini F, Pourafshar R, Zarabi A. The effect of mummies on some of the indices involved in wound healing in mice. *JKMU* 2007; 14(4): 267-77. [in Persian]
- [13] Zarabi M, Roshan A, Asgarani E, Pakdel M, Rouini M. The identification of gene coding cyclotide from *Viola* Species and investigation of antimicrobial activities of extracted cyclotides. *HBB* 2017; 24(2): 89-96. [in Persian]
- [14] Blac J, Hawks J. H. Medical surgical nursing: Clinical management for positive outcomes. 8th ed. St. Louis 2008, p. 2010.
- [15] Nasiri A, Hosseini J, Azadbakht M. Treatment of burn wound treatment based on traditional folk and oral medicinet Through asteri in mazandaran province. *JMP* 2013; 48(12): 136-49. [in Persian]
- [16] Yaghmayei P, Moshrefjavadi F, Nilforooshzade MA, Mardani H, Kadanejadian P. The effect of 2% alcohol green tea extract on healing process of open wound in male mice. *JIMS* 2009; 96(27): 324-35. [in Persian]
- [17] Boswell C, Cannon S, Miller J. Students' perceptions of holistic nursing care. *NEP* 2013; 34(5): 329-33.
- [18] Brunner L, Smeltzer S, Bare BL, Hinkle P, Kerry H. suddarth's textbook of medical-surgical nursing. Philadelphia: Williams and Wilkins. 12th ed, 2010, p. 1980-2002.
- [19] Asadi S, Zamiri A, Ezzati S, Parsaei P, Rafieian M, Shirzad H. Effect of alcoholic extract of green tea (*Camellia sinensis*) on the healing process in surgical and burn wounds in rats. *JBUMS* 2011; 18(1): 1-9. [in Persian]
- [20] Norbakhsh M, Sadeghi A, Ahmadi M. Study of *Nigella Sativa* L. Seeds hydroethanolic extract on skin wound healing in rat. *IVSCI2* 2018, Semnan university, Iran. p113. [in Persian]
- [21] Davari S, Hajinezhad M, Samadi K, Eftekhari S. The Effect of Calendula, Aloe and Caster on Cutaneous Wounds Healing Process in Mature Male Rat. *JRUMS* 2018; 17(2): 93-104. [in Persian]
- [22] Bibak B, Bahmanyar S, Feizi P, Zarghami Moghaddam P, Alesheykh P. Survey of antibacterial effect from different extracts of *Viola Odrata* on three chronic sinusitis bacteria. *NKUMS* 2014; 6(4): 727-34. [in Persian]
- [23] Ulkur E. Comparison of silver-coated dressing (Acticoat), chlorhexidine acetate 0.5% (Bactigrass), and fusidic acid 2% (Fucidin) for topical antibacterial effect in methicillin-resistant *Staphylococci*-contaminated, full-skin thickness rat burn wounds. *BURNS* 2005; 31(7): 874-7.
- [24] Broughton G, Jeffery E. Basic science of wound healing surgery. *PRS* 2006; 117(7): 125-345.
- [25] Shetty S, Udupa L. Evaluation of antioxidant and wound healing effect of alcoholic and aqueous extract of *Ocimum Sanctum* linn in rats. *eCAM* 2008; 5(1): 95-101.